

犬脊髓淋巴瘤

朱保学

北京派仕佳德动物医院

摘要

1 只 13 岁雌性小型田园犬因左前肢慢性跛行，颈痛，尖叫就诊，后经磁共振成像（MRI）扫查诊断为颈部脊髓硬膜外肿瘤，外科切除肿瘤后动物恢复正常，肿瘤经组织病理学检查为 B 型淋巴瘤。

关键词

脊髓肿瘤 淋巴瘤

淋巴瘤是小动物常见的恶性肿瘤且临床以多中心型多见，对于神经系统的淋巴瘤临床较少见。本报道旨在为临床兽医提供更多关于犬脊髓淋巴瘤诊治信息，具体报道如下。

病史与检查

13 岁雌性田园犬主诉：近 2 月动物活动下降，左前肢跛行，脖子不敢动，尖叫，在别院诊断为关节炎，使用止痛药后症状缓解停药复发，近 2 周症状明显加重。临床检查：精神意识正常反应灵敏，可行走活动时颈部屈曲僵硬，前肢无力，本体反射下降，触诊左侧肩部肌肉萎缩明显，前肢回缩反射下降，颈后段腹侧触诊疼痛明显，病变定位颈部 C6-T2。

影像学检查

患畜吸入麻醉后使用磁共振 MRI 系统（0.3T）和颈部线圈进行扫描。采用 T2WI（图 1）T1WI（图 2）T1WI 增强（图 3）序列分别进行横断位、冠状位、矢状位扫描获取二维成像。影像显示：冠状位 C6 脊髓左侧出现不规则肿物压迫，T1WI 稍高信号 T2WI 等信号，此处进行横断位肿物挤压脊髓占据约 1/2 椎管空间，左侧椎管背侧软组织信号在 T2WI 与 T1WI 均增高。矢状位下 C6 椎体 T2WI 与 T1WI 序列信号均增高。按照 0.4ml/kg 静脉注射钆喷酸葡胺进行 T1WI 增强序列扫描，脊髓左侧肿块、椎体、左侧椎管背侧软组织均显著增强。

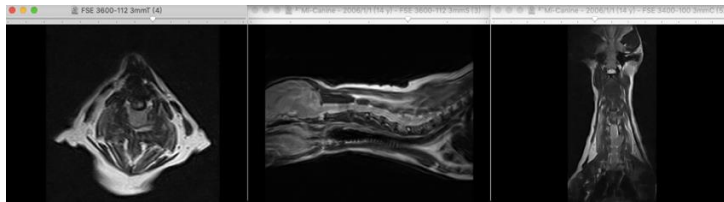


图 1 T2WI

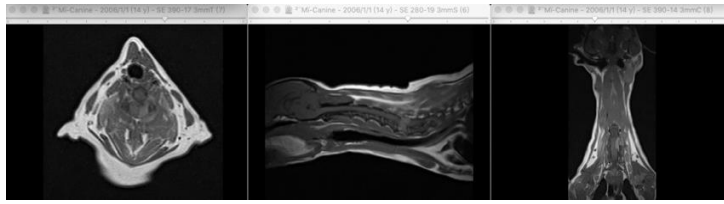


图2 T1WI

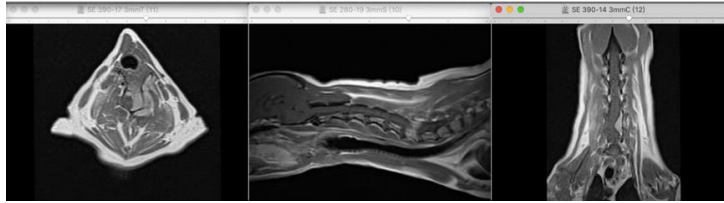


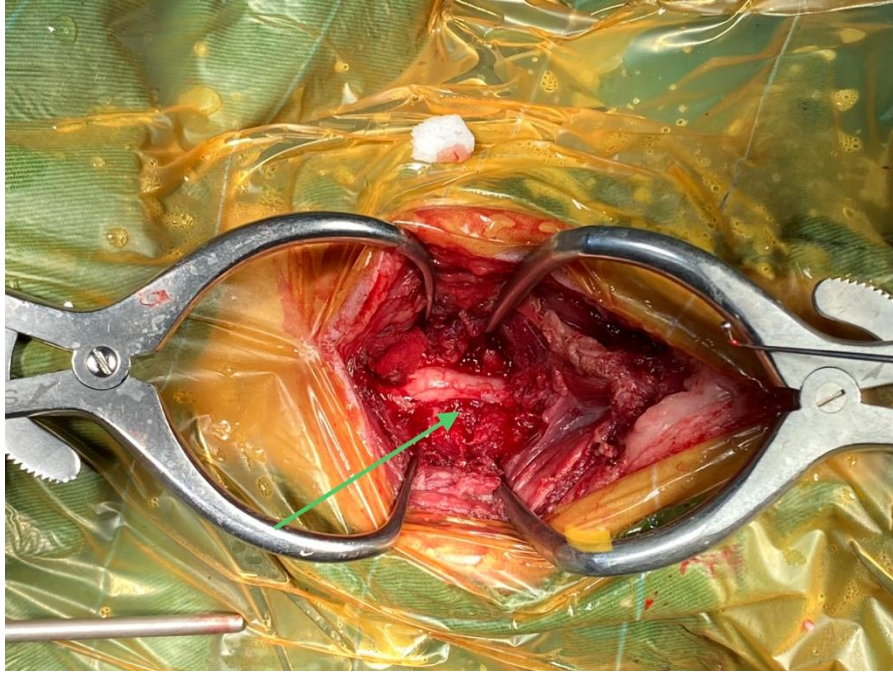图3 T1WI 增强

初步诊断与治疗

综合病史与临床检查，影像学检查初步诊断患畜为颈部脊髓肿瘤累及椎体与椎管软组织，肿瘤位置：第六颈椎脊髓左侧硬膜外椎管内，肿瘤形态不规则，大小约为(数据来源于MRI阅读软件测量)：冠状面14mmX4.7mm，横断面9.1mmX5.7mm，矢状面14mmX7mm，初步治疗方案为：外科切除肿瘤解除脊髓压迫，同时对肿瘤样本进行组织病理学检查明确诊断。

手术治疗

1. 麻醉前用药：芬太尼 5ug/kg/iv，安定 0.2mg/kg/iv，头孢呋辛 40mg/kg/iv，吸氧10min后，丙泊酚4mg/kg/静脉诱导，气管插管连接麻醉机，异氟烷1.5%-2.5%维持，连接监护仪持续监测生理指标。
2. 手术通路采用颈部后段背侧切开通路，胸卧位保定，前肢伸于胸下分别固定于手术台上，头颈部腹侧垫置毛毯助于稳定，常规外科备皮消毒（范围 c2-T3 背侧）。
3. 沿 c5 至 T1 背侧皮肤正中依次切开皮肤，脂肪，皮下筋膜，暴露出颈阔肌纤维性肌膜，沿其正中线切开至项韧带。将项韧带剥离至一侧，同时将颈半棘肌，棘肌，多裂肌肉沿中线两侧钝性分离显露出 c6 棘突，沿棘突使用骨膜剥离子剥离显露背侧椎板，使用高速气钻打磨移除背侧椎板。
4. 椎板移除后显露出脊髓与肿瘤(图4)，使用神经显微剥离器将肿瘤完全剥离移除，手术过程使用双极电凝、明胶海绵和显微吸引器配合进行止血保持视野清晰，手术过程损伤硬膜、脊髓实质、神经根、血管，剥离硬膜外肿瘤后，使用神经拉勾将脊髓向对侧牵拉显示下方椎体，可见椎体被肿瘤侵蚀，使用刮勺进行刮除，将肉眼可见异常椎体充分刮除并使用明胶海绵压迫充分止血后依次常规闭合创口。



(图4)

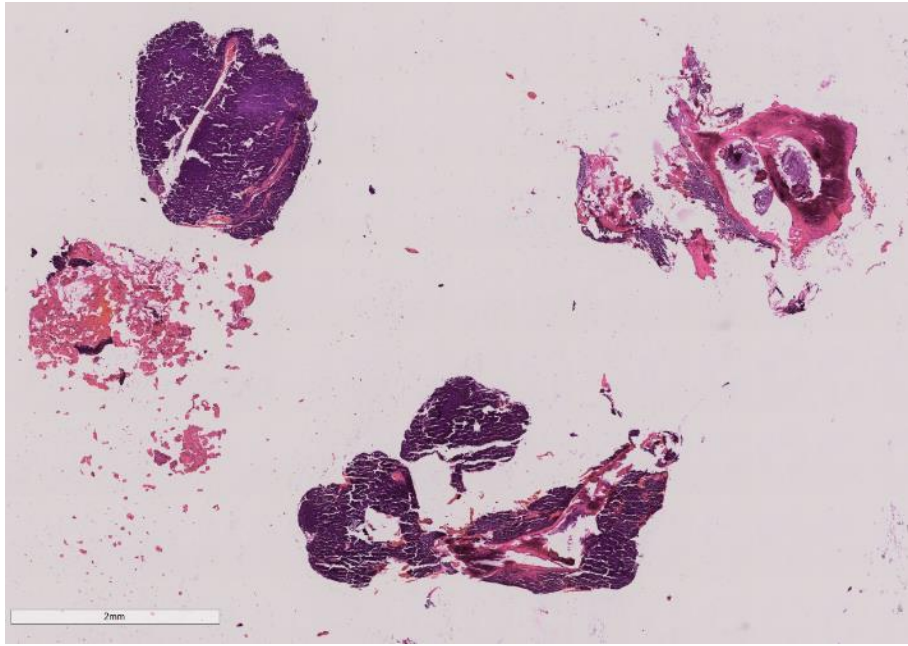
住院治疗

手术后住院护理治疗 1. 术后 24 小时给予芬太尼 5-10ug/kg/cr, 24 小时后给予加巴喷丁 20mg/kg/po/bid, 曲马多 4mg/kg/sc/bid 进行疼痛管理; 2. 头孢呋辛 40mg/kg/iv/bid 抗生素预防感染; 3. 术后重症护理给予吸氧间歇监测血压, 心电图, 心率, 体温, 呼吸等并人工辅助患畜进食进水; 4. 术后佩戴颈托, 笼内静养限制活动, 术后第四天动物精神食欲恢复正常, 症状基本正常, 伤口干燥愈合良好, 一周后恢复正常住院。

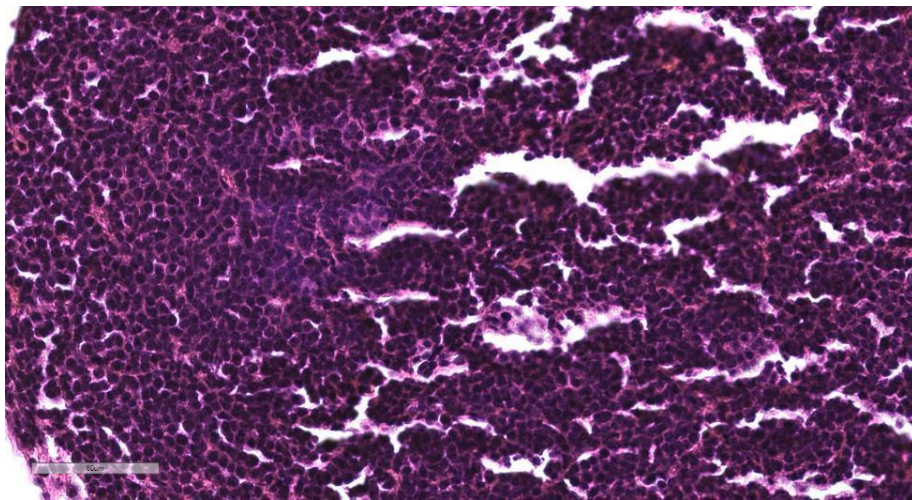
病理学检查

手术切除肿瘤后进行福尔马林固定, 送至实验室进行病理学检查, 诊断为 B 型淋巴瘤具体如下: 根据标准制作进行染色: H&E。骨髓:弥漫性抹除骨髓的正常结构是一种未被包裹的、密集细胞浸润性肿瘤, 由细小的纤维血管上的肿瘤细胞构成。造血前体细胞的其他谱系几乎不可见。肿瘤细胞呈圆形, 胞浆嗜酸性, 边界清楚。细胞核大小为红细胞的 1.5-2 倍(中等大小), 呈椭圆形, 有明显的 1-2 个核仁。有轻微的细胞大小不一与细胞核大小不一现象。在 10 个 400 倍视野中计数 >19 个有丝分裂像。免疫组织化学:骨髓中大多数肿瘤细胞对 CD79a(B 细胞)呈阳性染色。骨髓: B 细胞形, 淋巴瘤, 中间细胞型 边

界:不适用 有丝分裂象:3-4/HPF(>19/10hpf) 多形性:适度 (图 5.6)。



(图 5)



讨论

犬的淋巴瘤根据解剖学分型为：多种心型、胃肠道型、纵隔型、皮肤型。原发的结外型可能发生在淋巴系统之外的任何部位，如眼睛、中枢神经、鼻腔、骨髓等。临床以多中心型较为多见，对于原发中枢神经系统淋巴瘤（CNS）较少见，CNS 淋巴瘤根据病变部位不同可出现不同神经症状如：癫痫、瘫痪、共济失调等。对于大部分病例通过对病变器官、淋巴结细针抽吸细胞学检查便可进行诊断，而对于中枢神经系统淋巴瘤犬猫进行诊断则需要进行高级影像如磁共振成像（MRI）或计算机断层扫描（CT）和脑脊液检查进行确诊。犬最常见的原发脊髓肿瘤为脑膜瘤，而猫最常见的原发脊髓肿瘤为淋巴瘤，本文病例在进行手术前进行：基本理学检查、血液学检查、胸部、腹部超声与 x 线检查未发现其他部位有明显异常，排除了淋巴瘤转移的可能，根据病理学检查结果诊断为原发性脊髓 B 型淋巴瘤。对于原发或继发性的中枢神经淋巴瘤治疗可采用多种药物联合化疗、放射治疗。但对于本文报道的脊髓硬膜外肿瘤（脊髓肿瘤按照解剖位置分类为：硬膜外、硬膜内/髓外、髓内、混合型）必须进行手术后可以明确诊断。放射治疗目前国内还没有开展，对于患神经性

淋巴瘤等犬猫，不管是否配合放疗，化疗即是较好的选择。本文病患在手术移除肿瘤一周后恢复正常，与主人沟通进行后续化疗时主人没有同意。对于脊髓淋巴瘤的病例笔者目前临床接诊也较少，本报道旨在为临床兽医师提供更多关于犬脊髓淋巴瘤的诊治信息